



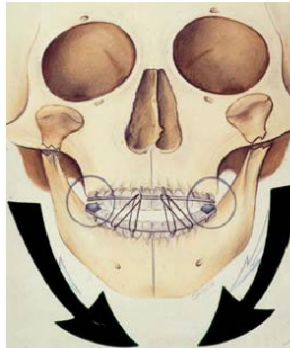
Hans-Albert Merten (Autor)

Khalid Sultana (Autor)

**Früh- und Spätergebnisse nach konservativer
frühfunktioneller Exstionstherapie bilateraler
Kiefergelenkfortsatzfrakturen**

Khalid Sultana, Hans-Albert Merten

**Früh- und Spätergebnisse nach konservativer
frühfunktioneller Exstionstherapie bilateraler
Kiefergelenkfortsatzfrakturen**



Cuvillier Verlag Göttingen

<https://cuvillier.de/de/shop/publications/2617>

Copyright:

Cuvillier Verlag, Inhaberin Annette Jentsch-Cuvillier, Nonnenstieg 8, 37075 Göttingen,
Germany

Telefon: +49 (0)551 54724-0, E-Mail: info@cuvillier.de, Website: <https://cuvillier.de>

Inhaltsverzeichnis

	Seite
1. Einleitung	8
1.1. Mechanismen, Ursachen und Diagnostik von Gelenkfortsatzfrakturen	8
1.2. Behandlungsmodalitäten bei Kiefergelenkfortsatzfrakturen	12
1.2.1. Überblick der konservativen Versorgung von Gelenkfortsatzfrakturen	12
1.2.1.1. Die Verwendung des Hypomochlions im Rahmen der konservativen Therapie von Gelenkfortsatzfrakturen	14
1.2.1.2. Behandlungsschema der konservativen Therapie von Gelenkfortsatzfrakturen an der Abteilung Mund-, Kiefer- und Gesichtschirurgie der Universitätsklinik Göttingen (1980 bis 2000)	15
1.2.2. Chirurgische Therapie von Gelenkfortsatzfrakturen	24
1.2.2.1. Risiken der chirurgischen Therapie von Gelenkfortsatzfrakturen	25
1.2.2.2. Operative Zugänge zum Collum und Caput mandibulae	26
1.2.2.3. Osteosyntheseverfahren	27
1.3. Indikationsspektrum der jeweiligen Behandlungsmethoden	28
1.4. Komplikationen und Spätfolgen nach konservativer sowie chirurgischer Therapie von Gelenkfortsatzfrakturen	29
1.4.1. Subjektive Spätfolgen	29
1.4.1.1. Sensibilitätsstörungen	29
1.4.1.2. Schmerzen im Kiefergelenk	29
1.4.1.3. Verminderung der Kaukraft	29
1.4.1.4. Ermüdungserscheinungen beim Kauen	29
1.4.2. Objektive Spätfolgen	29
1.4.2.1. Gelenkknacken	29
1.4.2.2. Ankylose, Nekrose und Pseudarthrose nach Kiefergelenkfrakturen	30
1.4.2.3. Funktionsstörungen	30
1.5. Problemstellung	31
2. Patienten und Methodik	34

2.1. Patientendaten	34
2.2. Behandlungsschema	34
2.3. Einteilung der Frakturtypen	35
2.4. Röntgenanalyse	39
2.5. Einteilung der Begleitverletzungen	41
3. Ergebnisse	42
3.1. Statistische Erhebungen	42
3.1.1. Prämorbid Faktoren	42
3.1.2. Anzahl der Patienten sowie Alters- und Geschlechtsverteilung	42
3.1.3. Unfallursache und jahreszeitliche Häufung	44
3.1.4. Klassifikation der Gelenkfortsatzfrakturen und der Dislokationsrichtungen	45
3.1.5. Begleitverletzungen	48
3.1.6. Zeiträume zwischen Unfall, Therapiebeginn und Therapieende	49
3.2. Zahnstatus, Höhe und Lokalisation des Hypomochlions	54
3.3. Radiologische Befunde	57
3.4. Klinische Befunde	63
3.5. Evaluation der schriftlichen Befragung zur Beurteilung der posttherapeutischen Behandlungsergebnisse	65
3.6. Berechnung und Bewertung des Dysfunktionsindex	77
4. Diskussion	82
5. Zusammenfassung	89
6. Anhang	92
6.1. Formblatt zur Auswertung der archivierten Krankenakten	92
6.2. Patientenfragebogen zur posttherapeutischen Evaluation der Behandlungsergebnisse	97
7. Literaturverzeichnis	101

Abkürzungen

A.	: Arteria
Abb.	: Abbildung
BGFF	: bilaterale Gelenkfortsatzfraktur
CFV	: chirurgische Frakturversorgung
CM	: Collum mandibulae
FFET	: frühfunktionelle Extensionstherapie
GFF	: Gelenkfortsatzfraktur(-en)
IBGFF	: isolierte bilaterale Gelenkfortsatzfraktur
IGFF	: isolierte Gelenkfortsatzfraktur
IMF	: intermaxilläre Fixation
KBGFF	: kombinierte bilaterale Gelenkfortsatzfraktur
KFV	: konservative Frakturversorgung
KG	: Kiefergelenk
KGFF	: kombinierte Gelenkfortsatzfraktur
M.	: Musculus
MKG	: Mund-, Kiefer- und Gesichtschirurgie
MLV	: Mittellinienverschiebung
N.	: Nervus
OK	: Oberkiefer
OPG	: Orthopantomogramm
UGFF	: unilaterale Gelenkfortsatzfraktur
UK	: Unterkiefer
V.	: Vena