



Anke Röser (Herausgeber)  
Hartmut Stinus (Herausgeber)  
**Kursbegleitendes Script für den Grund- und  
Aufbaukurs**



<https://cuvillier.de/de/shop/publications/8304>

Copyright:

Cuvillier Verlag, Inhaberin Annette Jentzsch-Cuvillier, Nonnenstieg 8, 37075 Göttingen,  
Germany

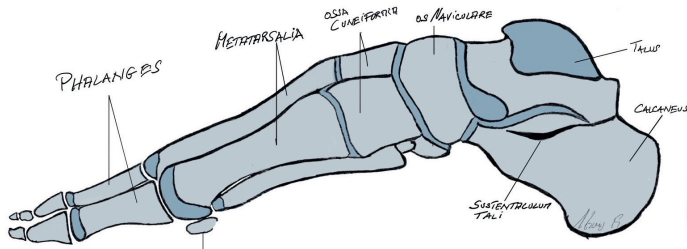
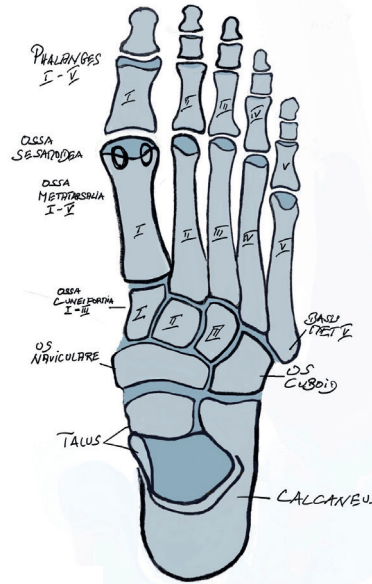
Telefon: +49 (0)551 54724-0, E-Mail: [info@cuvillier.de](mailto:info@cuvillier.de), Website: <https://cuvillier.de>

## Anatomie, Biomechanik und Untersuchung des Fußes

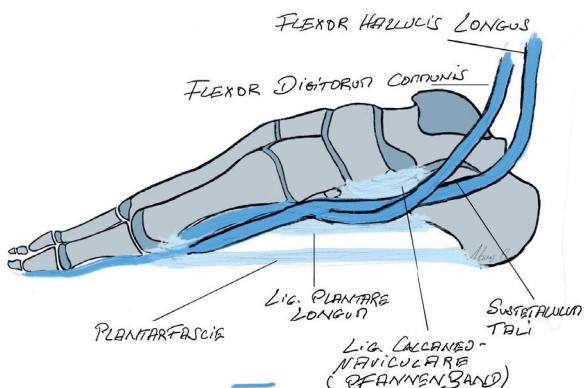
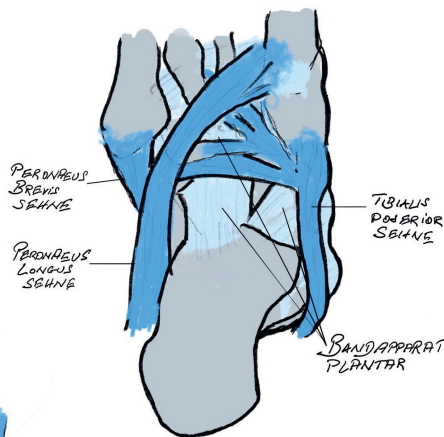
von Hartmut Stinus

Der Fuß besteht aus 26 Knochen, 2 Sesambeinen, vielen Gelenkverbindungen mit Kapsel-Bandapparat und wird durch die Muskeln gesteuert. Gleichwohl ist der Fuß auch ein sensorisches Organ mit vielen Rezeptoren versehen und daher ähnlich der Hand im „Homunculus“ sehr deutlich abgebildet.

Der Fuß wird anatomisch in Vor-, Mittel- und Rückfuß eingeteilt. Dank der vielen Gelenke kann der Fuß in alle Bewegungsrichtungen bewegt werden. Um flexibel auf den Untergrund zu reagieren besitzt er ein Längsgewölbe und ein Quergewölbe, welches entgegen früherer Meinung am Übergang Mittelfußknochen/ Mittelfuß dem sog. Lisfranc Gelenk zu finden ist. Die statische Balance der „Gewölbekonstruktion“ erfolgt durch Stellung der Knochen und Gelenke zueinander - zu vergleichen mit einer Dachstuhlkonstruktion bei der durch Druck- und Zugbelastung die Stabilität gewährleistet wird, ebenso wie die Anpassung an den Untergrund.



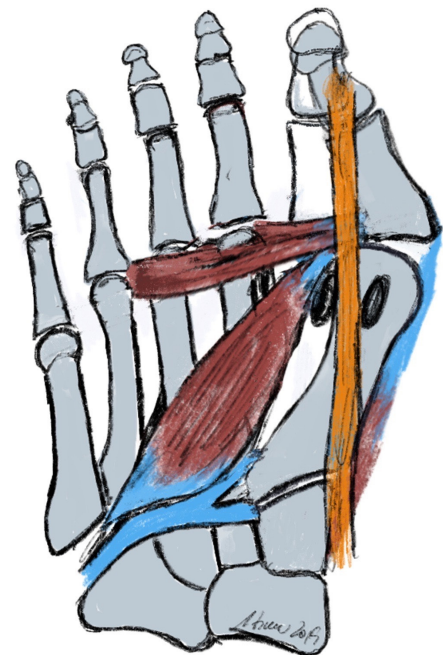
Die dynamische Balance erfolgt durch die Verspannung der Bänder und auf den Fuß einwirkenden Muskeln. Kurze Fußmuskeln haben Ursprung und Ansatz am Fuß, während die langen Fußmuskeln ihren Ursprung am Unterschenkel haben und über das Sprunggelenk ziehen. Durch diese Muskeln ist Fortbewegung und Stoßdämpfung möglich.



Ein wichtiger Muskel ist der an der inneren Fußlängswölbung ansetzende Tibialis posterior Muskel mit Stoßdämpferwirkung in der Standphase und dynamischer Sicherung der Fußlängswölbung. Im Zusammenspiel mit der von lateral/außen kommenden Peronealmuskulatur bildet er den sog. Steigbügel, durch den die Verwindung des Fußes und die Längswölbung stabilisiert wird. Dies wird durch das Pfannenband, welches vom Fersenbein zum Kahnbein die plantare Kapsel verstärkt, noch unterstützt. Eine weitere Struktur, die Plantarfascie, ist eine Sehnenplatte, die die kurze Fußmuskulatur fußbodenwärts bedeckt und den Rückfuß (Fersenbein) mit dem Vorfuß (Metatarsalia) verbindet; sie funktioniert wie eine horizontale Verstrebung eines Fachwerkes. Somit wird die über den Rückfuß eingeleitete Kraft auf die Fußsohle umgeleitet. Das sog. Quergewölbe, findet sich im Bereich der Lisfranc-Gelenklinie. Hier ist das erste Tarsometatarsalgelenk (TMT1- Gelenk) sehr wichtig und kann gerade durch die Gelenkconfiguration und durch die Instabilität die Ursache des Hallux valgus sein.

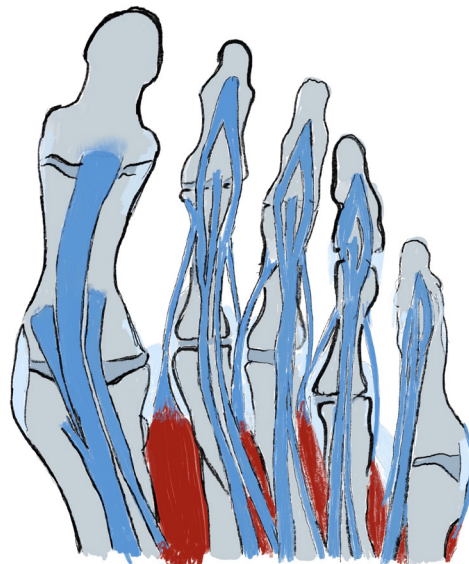
Die Mittelfußknochen wiederum sind mit sog. Scharniergelenken mit den 3 gliedrigen Kleinzehe und der zweigliedrigen Großzehe verbunden. Die Großzehe wird durch eine Vielzahl von Muskeln geführt, in Stellung gehalten und sorgt zusätzlich für einen guten Zehenabstoß zur Fortbewegung.

Die Pathologien des Vorfußes kann man sehr gut anhand der Anatomie und Biomechanik erklären. Durch eine Fehlstellung des 1. Mittelfußknochen und muskuläre Defizite der die Großzehe führenden Muskulatur kommt es zum Hallux valgus. Durch ein Absinken der Mittelfußknochen kommt es aufgrund der Verlagerung des Drehpunktes der Mittelfußköpfe nach plantar (bodenwärts) zum Überwiegen der Steckmuskulatur und somit zu den Zehenfehlstellungen wie Hammer- und Krallenzehe.

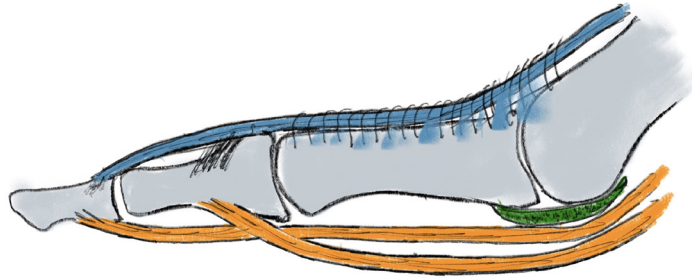


Der Fuß ist zur Fortbewegung geschaffen. Dies geschieht über die Wirkung der Muskeln auf Fuß und Unterschenkel im Zusammenspiel mit dem ganzen Bewegungsapparat. Man unterscheidet beim Gehen vereinfacht den

Fersenauftritt, die Midstandphase, das Abrollen über die Großzehe und die Schwungphase in der der Fuß die Erde nicht berührt, also durchschwingt. Das Gehen wird gesteuert, indem insbesondere die langen Fußmuskeln in perfekt abgestimmter zeitlicher Abfolge sich anspannen und so die Fortbewegung ermöglichen. Im Stand kommen dann noch die kurzen Fußmuskeln als Stabilisatoren dazu. Unter der Fußsohle wiederum liegt ein Fettpolster in Wabenstruktur, das zur Stoßdämpfung dient – und schließlich finden sich die verschiedensten Rezeptoren.



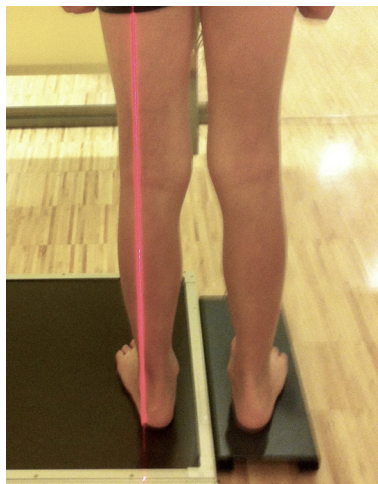
Die Blutversorgung des Fußes erfolgt über die Arteria dorsalis pedis, die über den Fußrücken verläuft und A. Tibialis posterior, die hinter dem Innenknöchel liegt. Es erfolgt dann eine Aufteilung bis in kleinste Gefäße, um den Fuß mit Blut und Nährstoffen zu versorgen. Bei den Nerven unterteilt man in motorische Nerven, die den Impuls zu einer Muskelaktivität geben und den sensiblen Nerven. Hinter dem Innenknöchel läuft der Tibialis Nerv, der sich dann in mehrere Äste teilt; direkt ventral des OSG läuft der Peroneus superficialis, auf der Außenseite der sensible Suralis Nerv. Werden die Nerven komprimiert oder verletzt kommt es zu Taubheitsgefühlen oder auch motorischen Schäden.



### Die Untersuchung des Fußes

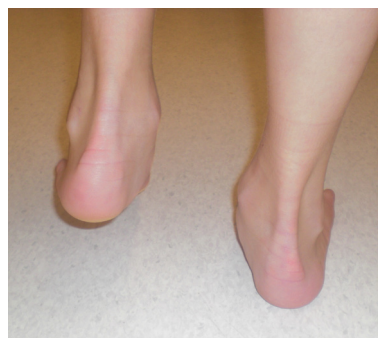Die Untersuchung beginnt mit der Anamnese in der die 5 „w“ s erfragt werden was, wo, wann, wie, warum ...sind die Beschwerden.

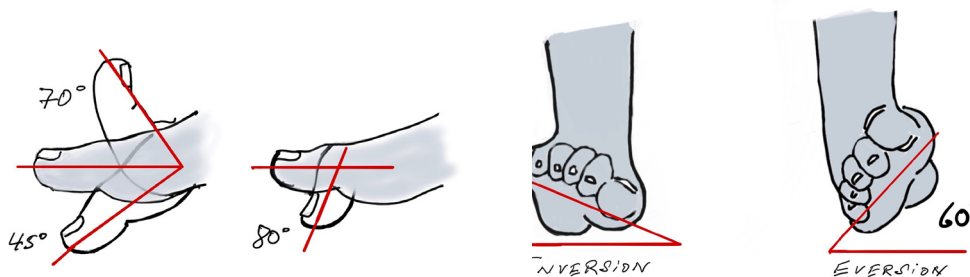
Man schaut, ob das Gangbild harmonisch ist, oder ob beispielsweise ein Hinken auffällt. Danach wird am entkleideten Bein die Beinachse und Stellung der Knochen und Gelenke zueinander überprüft. Der Fuß wird von allen Seiten betrachtet unter der Frage Fehlstellungen, Schwellungen, Rötung etc.. Fehlstellungen sollen entsprechend der Ebenen wie Frontalebene (z.B. Rückfußvalgus,-varus), Horizontalebene (Abduktion/Adduktion des Fußes) und Sagittalebene (z.B. Abflachung der Fußlängswölbung) beschrieben werden.



Insofern ergeben sich folgende Fragestellungen bei der Untersuchung im Stehen:

- Wie groß ist der Calcaneuswinkel- wie steht das Fersenbein (orthograd, im Varus oder im Valgus)
- Wie ist die mediale und laterale Längswölbung (normal, abgesenkt, sehr ausgeprägt)
- Richtet sich die innere Längswölbung im Zehenstand auf
- Wie ist der Einbeinstand möglich?  
Sicher – unsicher – nicht möglich

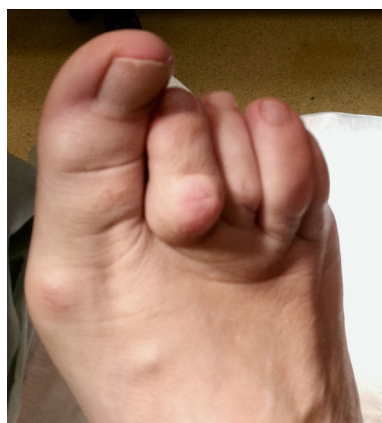
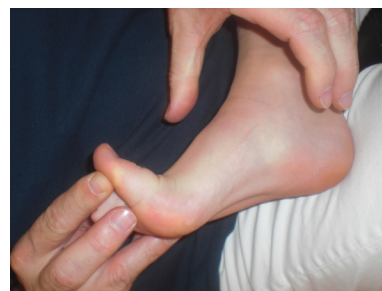


Bei der Untersuchung im Liegen werden zunächst Beweglichkeiten der Gelenke geprüft.

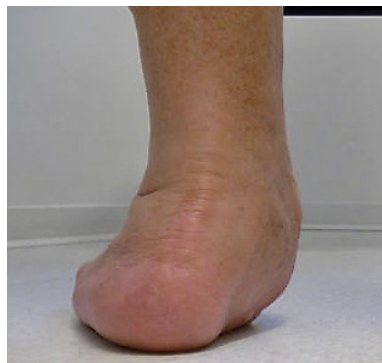Fragestellungen bei der Untersuchung im Liegen sind weiterhin:

- Besteht eine Verkürzung der Wadenmuskulatur? (Silversköld Test: Dorsalexension im Sprunggelenk mit und ohne Kniebeugung; ein Extensionsverlust in Kniestreckung spricht für eine Verkürzung der Wadenmuskulatur)
- Ausprägung und Flexibilität der Fußfehlform flexibel – normal – rigide (z.B. Knick-Plattfuß, Hohlfuß)
- Richtet sich durch Extension der Großzehe (Spannung des FDL) das Längsgewölbe beim Knick-Plattfuß auf?
- Wie ist die Beweglichkeit der Zehengelenke, Mittel- und Fußwurzelgelenke sowie oberes und unteres Sprunggelenk?
- Bestehen Instabilitäten (z.B. Kleinzehengrundgelenke, Tarsometatarsal- 1 (2/3) Gelenk, Talonaviculargelenk, calcaneocuneiformes Gelenk, unteres/oberes Sprunggelenk)?



Beim Hallux valgus, der häufigsten und bedeutsamsten Zehendeformität, besteht beispielsweise inspektorisch eine Schiefzehe mit lat. Abweichung der Großzehe im Grundgelenk. Bei den Kleinzehen erfolgt die Unterscheidung in Hammerzehe (Beugekontraktur DIP), Krallenzehe (Hyperextension im Grundgelenk, Flexion Mittel- und Endgelenk) und Malletzehe (Hyperflexion im Endelenk). Dabei muss überprüft werden, ob ein Knick-Senkfuß, Plattfuß, Spreizfuß und Hohlfuß vorliegt, da diese Fehlformen ursächlich mit den Vorfußdeformitäten vergesellschaftet sind.

Bei Vorfußschmerzen wird mittels Push up Test geschaut, wie flexibel die Mittelfußköpfe sind. Bei Druckschmerz im Bereich der Mittelfußköpfe kann ein metarstalgieförmiges Schmerzsyndrom bestehen, bei Kompression des Vorfußes fällt der Verdacht auf ein Nervenkompressionssyndrom der Morton'schen Neuralgie mit Schmerzausstrahlung in die Zehen. Typisch ist hier zusätzlich der sogenannte Moulder-Klick.

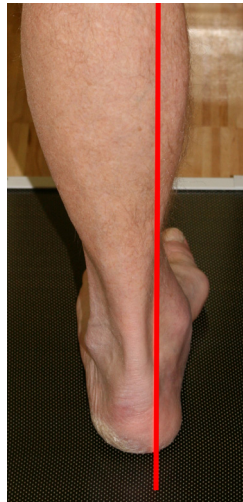

Beim Knick- Senkfuß ist die Frage wie ausgeprägt ist

- die Valgusstellung (X Stellung) der Ferse
- die Abflachung des Längsgewölbes (Talus wandert nach medial-plantar)
- ist das Längsgewölbe noch erkennbar oder abgeflacht (1°)
- das Längsgewölbe nicht erkennbar (2°)
- ist der mediale Fußrand konvex (3°)
- wie ausgeprägt weicht der Vorfuß in Abduktion ab
- bestehen Zehendeformitäten
- besteht eine Prominenz des Taluskopfes
- besteht ein Druckschmerz im Verlauf der Tibialis posterior Sehne mit der speziellen Frage ist ein Einbeinsand sicher möglich und ist der Zehenstand noch möglich.

Beim Hohlfuß zeigt sich bei der Untersuchung ein hoher Rist, eine verminderte Beweglichkeit im Sprunggelenk, Druckstellen an Ballen und Ferse durch zu hohe Belastung, da der Mittelfuß zu wenig Last übernimmt.

Wichtig ist die Unterteilung in flexibel und rigide, die mit dem sog. Coleman Block Test ermittelt wird. Hierbei wird ein Brettchen diagonal von der inneren Ferse bis zum Mittelfußkopf 5 gelegt. Richtet sich die im 0 stehende Ferse auf, so ist der Hohlfuß flexibel.



Ein neurologische Untersuchung schließt sich an unter der Frage bestehen Hypästhesien, Hyperästhesien oder Dysästhesien im Ausbreitungsgebiet der Nerven, desweiteren besteht ein Druckschmerz z.B. hinter dem Innenknöchel (N. tibialis), vorne über dem OSG (N. peroneus superficialis) am Ferseninnenrand (N. plantaris lat.). Zur Untersuchung der Tiefensensibilität z.B. wichtig beim diabetischen Fußsyndrom und/oder V.a auf eine Polyneuropathie kommt der Stimmgabeltest zusätzlich zur Anwendung.

Abschließend wird die Gefäßversorgung mit Palpation des Pulses hinter dem Innenknöchel (A. Tibialis) und am Fußrücken (A. dorsalis pedis) kontrolliert.

## Literatur

Baumgartner R, Möller M, Stinus H. Orthopädienschuhtech- nik. 3. Auflage. Geislingen/Steige: Maurer Verlag; 2018

Hase C. Die orthopädische Untersuchung des ausgewachsenen Fußes. Orthopädie und Unfallchirurgie up2date 2015; 10 (6): 505–520

PROMETHEUS Allgemeine Anatomie und Bewegungssystem: LernAtlas der Anatomie von Michael Schünke, Erik Schulte, et al. Thieme, 2018



## Radiologische Untersuchung des Fußes und Sprunggelenks

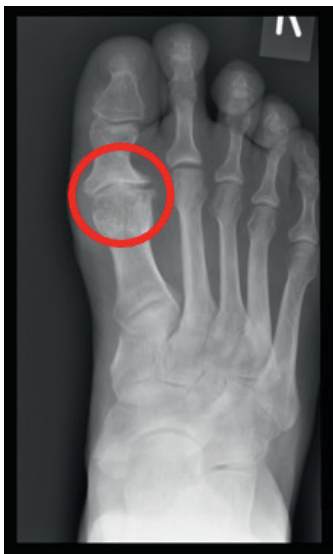von Mellany Galla

Die radiologische Untersuchung des Fußes ist neben der Anamnese und der Untersuchung nicht nur wichtig zur korrekten Diagnosefindung, sondern auch aus medikolegaler Sicht wichtig.

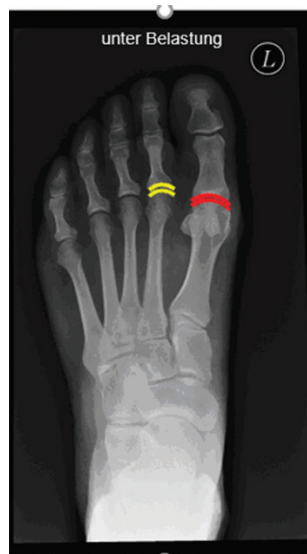Da Rückfußpathologien und Vorfußdeformitäten oftmals miteinander assoziiert sind, sollte stets eine Röntgenaufnahme des gesamten Fußes in zwei Ebenen – dorsoplantar (d.p.) und seitlich – angefertigt werden. Darüber hinaus empfehlen wir die Durchführung der Röntgenuntersuchung unter Belastung des Fußes. Dies spiegelt die belastete Situation des Fußes wider. Unter Belastung des Fußes stellen sich die relevanten Winkel der knöchernen Strukturen korrekt dar. In der unbelasteten Situation ist z.B. der Intermetatarsalwinkel zwischen dem 1. und 2. Mittelfußknochen (MFK) geringer ausgeprägt als unter Belastung, wohingegen der Hallus valgus-Winkel am unbelasteten Fuß vergrößert ist im Gegensatz zur Belastungsaufnahme (RA Fuhrmann, FussSprung 2013). Zur Beurteilung der Fußwurzelregion ist zusätzlich eine Schrägaufnahme des Fußes hilfreich. Nachfolgend werden systematisch wichtige radiologische Parameter und deren Normwerte in der konventionellen radiologischen Untersuchung an Fuß und Sprunggelenk, welche bei der Beurteilung des Röntgenbildes überprüft werden sollten, dargestellt.

### Fuß d.p. und seitlich unter Belastung

Arthrosezeichen

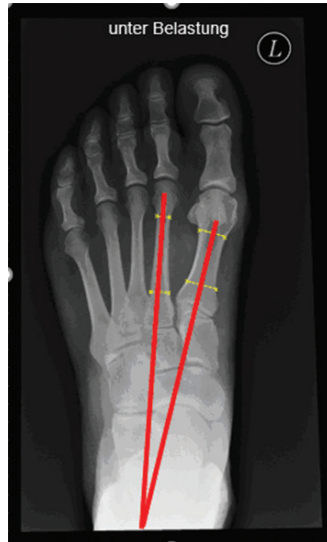

Gelenkkongruenz/(Sub)Luxationen  
Symmetrie der proximalen und distalen Gelenkflächen

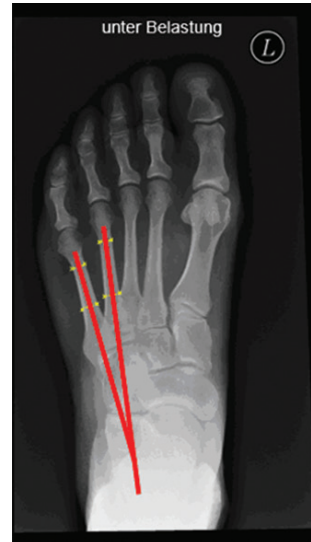



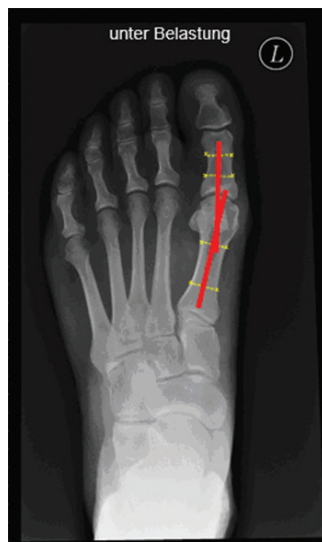Intermetatarsalwinkel  
MFK I/II (8-10°)  
Winkel zwischen der Schaftachse  
MFK 1 und MFK 2



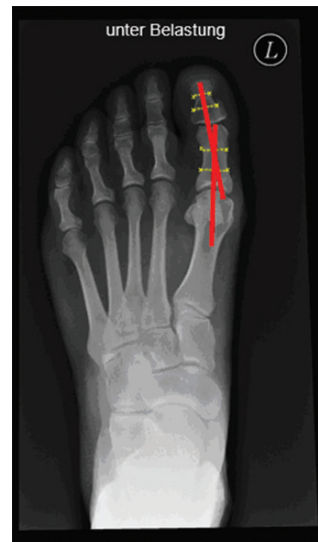Intermetatarsalwinkel  
MFK IV/V (8-10°)  
Winkel zwischen der Schaftachse  
MFK 1 und MFK 2



Hallux valgus-Winkel (10-15°)  
Winkel zwischen der Schaftachse  
MFK 1 und der Grundphalanx D1

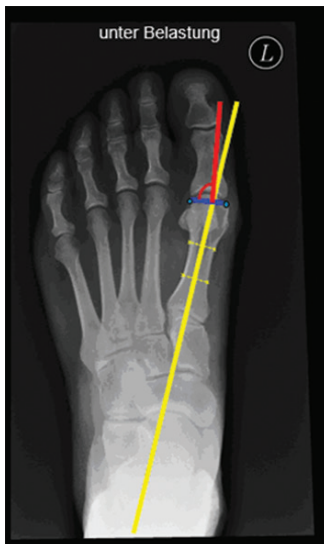

Interphalangealwinkel D1 (< 10°)  
Winkel zwischen der Schaftachse  
der Grundphalanx und Endphalanx D1



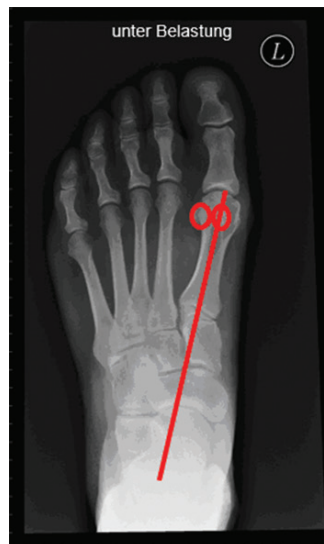Distaler Gelenkflächenwinkel  
MFK1 ( $< 10^\circ$ ) (Synonyme:  
DMAA = distal metatarsal  
articular angle; PASA = proximal  
articular set angle)

Verhältnis der Neigung der Gelenkfläche  
am MFK 1-Caput zwischen der  
Schaftachse MFK 1 (Vorgehen:  
Bestimmung des medialsten und  
lateralsten Punkt der Gelenkfläche (grün),  
Verbindungsline (blau),  $90^\circ$  Lot auf der  
Verbindungsline (rot); Messung des  
Winkels zwischen dem Lot (rot)  
und der Schaftachse MFK 1 (gelb).



Position der Sesambeine

Die beiden Sesambeine sollten unter  
dem MFK 1-Caput zentriert sein.  
Als physiologisch gilt eine Position, bei  
der Os sesamoidale mediale mit seiner  
lateralen Begrenzung die Schaftachse  
des MFK 1 tangiert.

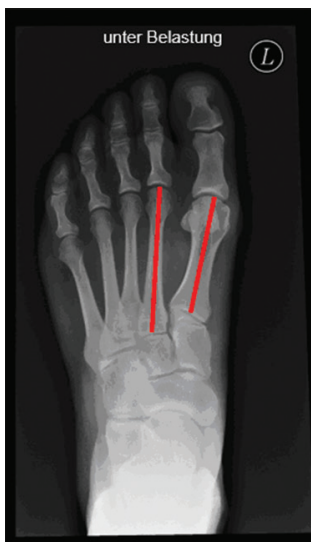

Länge des MFK 1

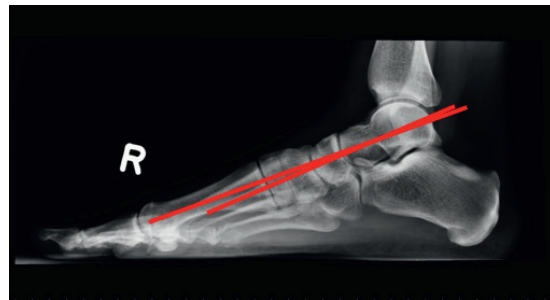
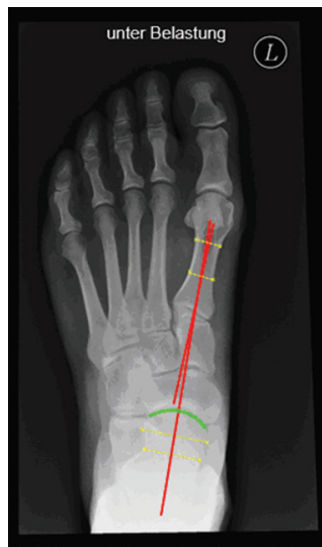Index-minus-Variante = MFK 1 kürzer als MFK 2

Index-plus-Variante = MFK 1 länger als MFK 2

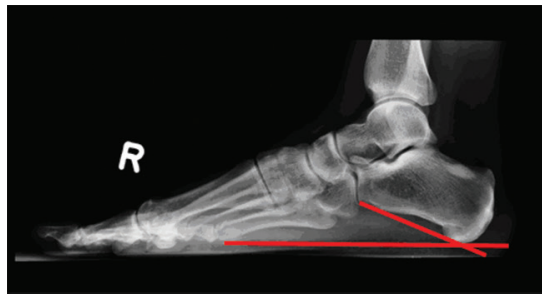Index-plus-minus-Variante = MFK 1 und MFK 2 gleich lang



Talometatarsalwinkel (d.p.  $-10/+10^\circ$ ; seitlich  $-5/+5^\circ$ )  
Winkel zwischen dem Talushalsachse und der Schaftachse MFK 1



Fersenauftrittswinkel ( $20-25^\circ$ )  
Winkel zwischen der plantaren Tangente am Calcaneus und dem Untergrund



### Literatur

Coughlin MJ, Anderson RB: Hallux valgus (2014); In: Surgery of the foot and ankle, Band 1; Elsevier/Saunders, Philadelphia.

Kaufmann G, Hofmann M, Braitto M, Ulmer H, Brunner A, Dammerer D: Need for concomitant Akin osteotomy in patients undergoing Chevron osteotomy can be determined preoperatively: a retrospective comparative study of 859 cases. J Orthop Surg Res. 2019 Aug 28;14(1):277. doi: 10.1186/s13018-019-1319-2. PMID: 31455364.

Szeimies U, Stabler A, Walther M: Bildgebende Diagnostik des Fues, Thieme, 2020.

Walther M, Thomas M. [www.my-medibook.de](http://www.my-medibook.de)

Weitere Literatur bei der Autorin.