



Astrid Bienert-Zeit (Autor)

Das equine Nasennebenhöhlensystem

Untersuchungen zur Anatomie, Diagnostik und Therapie bei
gesunden und erkrankten Pferden

Wissenschaftliche Reihe
der Klinik für Pferde

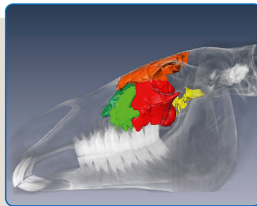
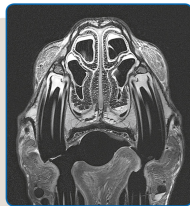Herausgegeben von
Karsten Feige, Peter Stadler,
Harald Sieme, Bernhard Ohnesorge



Astrid Bienert-Zeit

Das equine Nasennebenhöhlensystem:

**Untersuchungen zur Anatomie, Diagnostik und
Therapie bei gesunden und erkrankten Pferden**



STIFTUNG TIERÄRZTLICHE HOCHSCHULE HANNOVER

43



Cuvillier Verlag Göttingen
Internationaler wissenschaftlicher Fachverlag

<https://cuvillier.de/de/shop/publications/7935>

Copyright:

Cuvillier Verlag, Inhaberin Annette Jentsch-Cuvillier, Nonnenstieg 8, 37075 Göttingen,
Germany

Telefon: +49 (0)551 54724-0, E-Mail: info@cuvillier.de, Website: <https://cuvillier.de>

1 EINLEITUNG

Die Nasennebenhöhlen sind luftgefüllte, mit respiratorischer Schleimhaut ausgekleidete Hohlräume, die einen Großteil des Pferdeschädels einnehmen (NICKEL et al. 2004). Für die Gesundheit des Pferdes haben sie eine erhebliche Bedeutung. Diese liegt vor allem in der Pneumatisierung des Schädels und der damit verbundenen Gewichtsreduktion sowie der Produktion von Sekret zum funktionellen Erhalt des mukoziliären Selbstreinigungsapparates der oberen Atemwege (COHEN 2006). Die Sinus des Pferdes sind auch von besonderem klinischen Interesse, da sie anfällig für aufsteigende Infektionen aus dem Bereich der Nasenhöhle und den übrigen Atemwegen sind, sowie für Infektionen ausgehend von den distalen Oberkieferbackenzähnen (NICKELS 2012).

Schon hieraus wird deutlich, dass die Nasennebenhöhlen nicht als isolierte anatomische Gebilde betrachtet werden dürfen. Sie bilden eine enge „Gemeinschaft“ mit diversen, sie umgebenden Strukturen, zum Beispiel mit den Oberkieferbackenzähnen, dem *Canalis infraorbitalis*, dem *Cavum nasi* und dem *Ductus nasolacrimalis*. Zudem unterliegen die Nasennebenhöhlen immensen alterungsbedingten Veränderungen und weisen bezüglich Größe und Form erhebliche interindividuelle Unterschiede auf.

Die genannten Punkte verdeutlichen die Schwierigkeit, bereits im gesunden Zustand die komplexen Zusammenhänge des Nasennebenhöhlensystems und seiner benachbarten anatomischen Strukturen zu erfassen. Im erkrankten Zustand wird dies aufgrund sich verändernder anatomischer Formationen und Größenverhältnisse erheblich erschwert. Des Weiteren ist bis heute unklar, auf welche Weise und über welchen Weg die Sekrete aus den Nasennebenhöhlen des Pferdes genau abfließen. Die Literatur macht über die anatomische Beschaffenheit der Verbindung zwischen Nasenhöhle und Nasennebenhöhlen divergierende Angaben.

Erkrankungen im Bereich der Nasennebenhöhlen treten verglichen mit anderen Krankheiten des Pferdes insgesamt relativ selten auf (BOULTON 1985). Das Leitsymptom „einseitiger Nasenausfluss“ können Patientenbesitzer und Tierarzt in der Regel leicht erkennen, die Differenzierung zwischen primärer und sekundärer Sinusitis fällt hingegen bedeutend schwerer. Die komplexen anatomischen Strukturen und die schwierige Zugänglichkeit zu den Nasennebenhöhlen sowie der meist chronische Krankheitszustand stellen den Tierarzt in Diagnostik und Behandlung daher vor besondere Herausforderungen (TREMAINE und DIXON 2001a). Außerdem erhöht die räumliche Nähe der Nasennebenhöhlen zum Gehirn, zu den Augen

und zu großen Nervenbahnen im Falle einer progredient verlaufenden Erkrankung das Risiko lebensbedrohlicher Komplikationen.

Equine Sinusitiden werden trotz regelmäßig beschriebener, unzureichender Therapieerfolge vielfach mit Antibiotika behandelt (TREMAINE und DIXON 2001b, DIXON und O'LEARY 2012). Vor der aktuellen Diskussion über den Einsatz antibiotisch wirksamer Substanzen und deren angestrebter Minimierung in der gesamten Veterinärmedizin, ist dieses Vorgehen äußerst kritisch zu beurteilen. Dieser Sachverhalt verdeutlicht die Notwendigkeit der Evaluierung medikamentöser Therapieansätze.

In den letzten Jahren ist das Wissen über die equinen Nasennebenhöhlen, ihre Diagnostik und Therapie stark gewachsen. Es bleiben jedoch noch viele Fragen bezüglich anatomischer Details, verbesserter diagnostischer Möglichkeiten sowie therapeutischer Langzeiterfolge offen. Die in der vorliegenden Habilitationsschrift zusammengefassten Studien leisten einen Beitrag zur Klärung dieser Fragen. Besondere Beachtung fand die detaillierte und anwenderfreundliche Beschreibung anatomischer Details, wie zum Beispiel der *Apertura nasomaxillaris*.

Die Vorteile der Computertomographie und der modernen 3-Tesla-MRT wurden genutzt, um qualitativ hochwertige Schnittbilder der Nasennebenhöhlen sowie umliegender Strukturen von gesunden Pferden zu erstellen. Ihr physiologisches Erscheinungsbild wird im jeweiligen schnittbildgebenden Verfahren beschrieben. Die gewonnenen Erkenntnisse dienen weiterführenden Studien als Grundlage und sind essentiell für die Optimierung von Diagnostik und Therapie erkrankter Pferde.

Als weiterer, bisher noch vollständig fehlender Baustein zur Verfeinerung der Diagnostik bei Sinuserkrankungen wurden erste Untersuchungen des Nasennebenhöhlensekrets gesunder und erkrankter Pferde durchgeführt, um dieses dann mikrobiologisch und zytologisch auszuwerten. Darüber hinaus bestand Bedarf an einer Untersuchung zur Wirkung antibiotischer Substanzen in den Nasennebenhöhlen. Die Etablierung eines derartigen Versuchsaufbaus war Teil der vorliegenden Habilitationsschrift.

Die vorliegende Arbeit verfolgte auch das Ziel, Risiken und Komplikationen von bestimmten Sinuserkrankungen sowie deren Therapieerfolge bzw. -misserfolge zu dokumentieren, um zukünftig bessere prognostische Aussagen zum Heilungsverlauf machen zu können.

2 WISSENSCHAFTLICHER HINTERGRUND

2.A Funktionelle Anatomie der Atemwege des Pferdes

Die oberen Atemwege umfassen die Nase inklusive der Nasennebenhöhlen und den Nasenrachen, die tiefen Atemwege den Kehlkopf, die Luftröhre und die Lunge (SALOMON 2008a). Die Funktion der Atmungsorgane liegt in der Sicherung des Luftzustroms sowie dem Gasaustausch zwischen Atemluft und Blut (WAIBL 2004). Weitere Aufgaben bestehen in der Reinigung, Erwärmung und Befeuchtung der eingeatmeten Luft, sowie der Orientierung in der Umwelt durch Nutzung des im Nasengrunds befindlichen olfaktorischen Organs. Die Resonanzräume in den Nasennebenhöhlen ermöglichen Lautäußerungen, die Stimmerzeugung erfolgt im Bereich des Kehlkopfes (DYCE et al. 1991; SALOMON 2008a).

2.A.1 Klinische Anatomie der Nasenhöhle

Der Innenraum der Nasenhöhle wird in vier **Nasengänge** (*Meatus nasi*) unterteilt (DYCE et al. 1991; SALOMON 2008a, WISSDORF et al. 2010). Es handelt sich dabei um Luftwege unterschiedlicher Weite, begrenzt durch bestimmte Kopfknochen, die Nasenmuscheln und die Nasenscheidewand (WAIBL 2004; WISSDORF et al. 2010). Von besonderer Bedeutung in Bezug auf die Nasennebenhöhlen ist der mittlere Nasengang (*Meatus nasi medius*), der einen engen Durchmesser besitzt und zum Nasengrund führt. Er liegt zwischen der dorsalen und ventralen Nasenmuschel (WAIBL 2004; SALOMON 2008a; WISSDORF et al. 2010). Über diesen mittleren Nasengang finden die Nasennebenhöhlen Anschluss an die Nasenhöhle, daher heißt dieser Gang auch Sinusgang (WAIBL 2004; SALOMON 2008a; WISSDORF et al. 2010; KÖNIG u. LIEBICH 2012).

2.A.2 Klinische Anatomie der Nasennebenhöhlen und Nasenmuscheln

Bei den Nasennebenhöhlen (*Sinus paranasales*) handelt es sich um luftgefüllte, schleimhautausgekleidete Hohlräume, die sich unter Verdrängung der Diploe in bestimmten Schädelknochen entwickeln (NICKEL et al. 2004; SALOMON 2008a; WISSDORF et al. 2010). Sie liegen zwischen der *Lamina interna* und *externa* dieser Knochen (NICKEL et al. 2004; BUDRAS u. RÖCK 2009). Erst im Verlaufe des Erwachsenenlebens erreichen die Nasennebenhöhlen ihre endgültige Ausdehnung (SCHNORR u. KRESSIN 2001; WAIBL 2004; SALOMON 2008b; WISSDORF et al. 2010). Die Kieferhöhlen erlangen ihre vollständige Größe zum Beispiel in einem Alter von ca. 15 Jahren, wenn Wachstum und Auszug der Oberkieferbackenzähne größtenteils abgeschlossen sind (NICKELS 2012). Dieser altersbedingte Entwicklungsprozess unterwirft den Kopf erheblichen Umformungen (WAIBL 2004; WISSDORF et al. 2010). Die

fortschreitende Pneumatisierung der Kopfknochen eröffnet Raum für einen Teil der Oberkieferbackenzähne, gleichzeitig schafft sie neben der Reduktion des spezifischen Gewichts große Ansatzflächen für die Kaumuskulatur (DYCE et al. 1991; WAIBL 2004; SALOMON 2008a; KÖNIG u. LIEBICH 2012).

Die Kommunikation der einzelnen Nasennebenhöhlen untereinander und mit dem mittleren Nasengang ist tierartlich unterschiedlich ausgebildet. Es werden zwei Verbindungssysteme beschrieben, wobei das Pferd laut WAIBL (2004) ausschließlich Höhlen besitzt, die in Kommunikation mit dem *Meatus nasi medius* stehen. Den beiden voneinander getrennten Kieferhöhlen (*Sinus maxillares*) sind alle weiteren Nasennebenhöhlen nachgeschaltet (NICKEL et al. 2004). Dadurch entstehen aus funktioneller Sicht zwei Nasennebenhöhlensysteme, die nicht im direkten Kontakt miteinander stehen (COOK 1966a; BARAKZAI 2004; O'LEARY u. DIXON 2011). Je nach Autor und damit verbundener Zusammenfassung der einzelnen Nasennebenhöhlen zu einem gemeinsamen Kompartiment macht die Literatur unterschiedliche Angaben hinsichtlich der Zahl der Nasennebenhöhlen des Pferdes. Die Anzahl variiert zwischen vier und acht Nasennebenhöhlen (HILLMANN 1975; PERKINS 2002; BARAKZAI 2004; WAIBL 2004; SALOMON 2008a; WISSDORF et al. 2010; O'LEARY u. DIXON 2011; LIEBICH u. KÖNIG 2012).

Die Kieferhöhle (*Sinus maxillaris*) des Pferdes befindet sich in der Maxilla, dem *Os lacrimale* und dem *Os zygomaticum* (ACKERKNECHT 1943; NICKEL et al. 2004; SALOMON 2008b; LIEBICH u. KÖNIG 2012). Sie bildet in ihrer Gesamtheit die geräumigste Nasennebenhöhle des Pferdes (WAIBL 2004; SALOMON 2008a). Bei jungen Tieren findet die Kieferhöhle zunächst ihre Begrenzung dorsal der *Crista facialis* und kaudal des *Foramen infraorbitale* (WAIBL 2004). Beim erwachsenen Pferd wird die dorsale Grenze durch eine Linie beschrieben, die vom nasalen Augenwinkel bis zur *Incisura nasoincisiva* (SALOMON 2008a; WISSDORF et al. 2010) bzw. bis zur Mitte des Nasenrückens (ACKERKNECHT 1943) reicht. Die rostrale Begrenzung befindet sich ca. 2 – 2,5 cm rostral des Vorderendes der *Crista facialis* (SALOMON 2008a; WISSDORF et al. 2010). Differenzierter erfolgte die Betrachtung durch ACKERKNECHT (1943). So sei bei ca. 75% der erwachsenen Pferde die vordere Grenze bis zu 5 cm rostral des Vorderendes der Angesichtsleiste, bei der Mehrheit der verbleibenden Pferde genau auf Höhe des Vorderendes der *Crista facialis* und nur in äußerst seltenen Fällen kaudal davon lokalisiert (ACKERKNECHT 1943). Kaudal erstreckt sich die Kieferhöhle des Pferdes bis auf eine Querebene durch die temporalen Augenwinkel beider Augen (ACKERKNECHT 1943; WAIBL 2004) bzw. bis zu einer Senkrechten auf der *Crista facialis* die durch die Mitte des *Margo supraorbitalis* verläuft (SALOMON 2008a; WISSDORF et al. 2010). Ventral begrenzt

der Alveolarknochen die Kieferhöhle (ACKERKNECHT 1943; SALOMON 2008a; WISSDORF et al. 2010).

Im Gegensatz zu anderen Haussäugetieren ist die Kieferhöhle des Pferdes in zwei Kompartimente unterteilt, den *Sinus maxillaris rostralis* und caudalis (WAIBL 2004). Die in der Lage variable, querverlaufende Scheidewand, das ***Septum sinuum maxillarum***, gliedert den Raum in eine kleine rostrale und eine große kaudale Kieferhöhle (ACKERKNECHT 1943; NICKEL et al. 2004; WISSDORF et al. 2010). Schleimhaut überzieht beidseits diese knöcherne Scheidewand. Sie verschließt natürlich vorkommende knöcherne Defekte im mittleren bzw. dorsalen Abschnitt und somit besteht eine vollständige Trennung zwischen beiden Kieferhöhlen (ACKERKNECHT 1943; NICKEL u. WILKENS 1958). Bei ca. 54% der erwachsenen Pferde befindet sich die Scheidewand 5 – 6,5 cm kaudal des rostralen Endes der *Crista facialis*, bei den restlichen Tieren rostral davon. Die Scheidewand verläuft entweder von ventral schräg nach kaudodorsal oder ist geknickt (ACKERKNECHT 1943). Es besteht ein Kontakt zum *Os lacrimale* und zur Maxilla bis auf Höhe des *Ductus nasolacimalis*. Ventral stößt sie an die Alveolen der Backenzähne und setzt medial an der Knochenplatte an, die im oberen freien Rand den *Canalis infraorbitalis* enthält. Dorsal steht die Scheidewand in Kontakt mit Anteilen der Spirallamelle der *Concha nasalis ventralis*, die sich individuell unterschiedlich nach kaudal in den *Sinus maxillaris caudalis* vorwölbt (NICKEL u. WILKENS 1958).

Der *Sinus maxillaris rostralis* liegt vollständig in der Maxilla (WAIBL 2004; LIEBICH u. KÖNIG 2012). Medial, über den *Canalis infraorbitalis* hinweg, steht er über die dorsal gebogene, relativ enge ***Apertura conchomaxillaris*** in Verbindung mit der ventralen Muschelhöhle (***Sinus conchae ventralis***) (ACKERKNECHT 1943; NICKEL u. WILKENS 1958; NICKEL et al. 2004; WAIBL 2004; NAV 2005; SALOMON 2008b; BUDRAS u. RÖCK 2009; WISSDORF et al. 2010; LIEBICH u. KÖNIG 2012). In einer computertomographischen Studie wies diese sagittal orientierte Öffnung eine Länge von 3 – 5 cm und eine Weite von 0,1 – 0,8 cm auf und lag auf Höhe des rostralen Endes des zweiten molaren Backenzahns (M2) bis mittig des dritten Molaren (M3) (PROBST et al. 2005). Die ventrale Muschelhöhle ist die kaudale Abteilung der ventralen Nasenmuschel und wird von deren rostraler Abteilung durch das *Septum conchae ventralis* getrennt. Die ventrale Nasenmuschel ist im Vergleich zur dorsalen Nasenmuschel kürzer und reicht vom M3 nach rostral bis auf Höhe des zweiten prämolaren Backenzahns (P2) (WISSDORF et al. 2010).

Der *Sinus maxillaris caudalis* begrenzt die Orbitawand kranio-medial (WAIBL 2004). Der kaudale Abschnitt des *Canalis infraorbitalis* und die ihn stützende Knochenleiste unterteilen diese Höhle in eine große ventrolaterale und eine kleine dorsomediale Abteilung (NICKEL u.

WILKENS 1958; WAIBL 2004). Der *Sinus maxillaris caudalis* steht mit der Stirnhöhle (*Sinus frontalis*) und dem kaudalen Abschnitt der dorsalen Nasenmuschel (*Sinus conchae dorsalis*) über die *Apertura frontomaxillaris* in weit offener Verbindung (ACKERKNECHT 1943; NICKEL u. WILKENS 1958; WAIBL 2004; NICKEL et al. 2004; NAV 2005; SALOMON 2008b; BUDRAS u. RÖCK 2009; WISSDORF et al. 2010; LIEBICH u. KÖNIG 2012). Gemeinsam bilden Sie den *Sinus conchofrontalis*. Die dorsale Nasenmuschel ist die am längsten ausgebildete und reicht von der *Lamina cribrosa ossis ethmoidalis* nach rostral bis auf Höhe des P2 (WISSDORF et al. 2010). Nach NICKEL (2004) wird die Öffnung zwischen dem *Sinus maxillaris caudalis* und dem *Sinus sphenopalatinus* als *Apertura palatamaxillaris* bezeichnet. Sie liegt kaudodorsal in der dorsomedialen Abteilung des *Sinus maxillaris caudalis* und führt in den *Sinus palatinus* (NICKEL u. WILKENS 1958).

Die Gaumen-Keilbeinhöhle (*Sinus sphenopalatinus*) liegt im Gegensatz zu den übrigen Nasennebenhöhlen, die sich in den paarig angelegten Kopfknochen befinden, im unpaaren Keilbein (*Os sphenoidale*) (NICKEL u. WILKENS 1958). Die Bezeichnung Gaumen-Keilbeinhöhle ist pferdespezifisch und darin begründet, dass die equine Keilbeinhöhle (*Sinus sphenoidalis*) zumeist Anschluss an die Gaumenhöhle (*Sinus palatinus*) findet (NICKEL et al. 2004; WAIBL 2004; NAV 2005; SALOMON 2008b; BUDRAS u. RÖCK 2009; LIEBICH u. KÖNIG 2012).

Die mittlere Nasenmuschelhöhle (*Sinus conchae mediae*) ist klein und reicht beim Pferd im Gegensatz zu anderen Haussäugetieren rostral nicht über den Nasengrund hinaus (BUDRAS u. RÖCK 2009). Über die Kommunikation des *Sinus conchae mediae* mit den benachbarten Nasennebenhöhlen und der Nasenhöhle existieren in der Literatur unterschiedliche Angaben. Einige Autoren beschreiben einen Anschluss des *Sinus conchae mediae* an den *Sinus maxillaris caudalis* (NICKEL u. WILKENS 1958; WISSDORF et al. 2010). Laut NICKEL und WILKENS (1958) führt von der medialen Abteilung der großen Kieferhöhle ein schmaler, mäßig rostroventral geneigter Schlitz in der *Lamina externa* des Siebbeins in den *Sinus conchae mediae*. Andere Autoren beschreiben einen eigenen, schlitzförmigen Zugang dieser Nasennebenhöhle zur Nasenhöhle (BUDRAS u. RÖCK 2009; NÖLLER u. BUDRAS 2009). In keiner der Beschreibungen erhielt diese Öffnung einen Eigennamen.

Auch die weitläufige Öffnung zwischen dem *Sinus conchae dorsalis* und dem *Sinus frontalis* sowie die Öffnung zwischen dem *Sinus palatinus* und dem *Sinus sphenoidalis* bleiben ohne Eigennamen.

2.A.3 Kommunikation zwischen den Nasennebenhöhlen und der Nasenhöhle

Wie bereits beschrieben schließt sich der mittlere Nasengang der jeweiligen Kopfseite direkt oder indirekt den Nasennebenhöhlen des Pferdes an (NICKEL u. WILKENS 1958; NICKEL et al. 2001; WAIBL 2004). Die *Apertura nasomaxillaris* gilt als sinuassale Verbindung (BARAKZAI 2004). Sie bietet dem rostralen und dem kaudalen *Sinus maxillaris* einen gemeinsamen Zugang zu den Nasengängen (PERKINS 2002; WAIBL 2004; SALOMON 2008a; BUDRAS u. RÖCK 2009; TATARNIUK et al. 2009; WISSDORF et al. 2010; LIEBICH u. KÖNIG 2012). Im Gegensatz dazu beschreibt COOK (1966a) anhand von Ausgusspräparaten einerseits einen *Ductus nasomaxillaris*, der eine Verbindung des *Sinus maxillaris caudalis* mit dem mittleren Nasengang darstellt, sowie ein eigenständiges Ostium zur Belüftung des *Sinus maxillaris rostralis*.

Bei der *Apertura nasomaxillaris* handelt es sich um eine dorsoventral abgeplattete Öffnung mit einem sich anschließenden, spaltförmigen Kanal, der zwischen der dorsalen und ventralen Nasenmuschel auf Höhe des fünften bis sechsten Backenzahnes (M2 – M3) liegt (ACKERKNECHT 1943; NICKEL u. WILKENS 1958; PROBST et al. 2005). Die Längenausdehnung der *Apertura nasomaxillaris* variiert je nach Autor zwischen 1,5 – 6,1 cm und die Höhenangaben zwischen 0,1 – 0,25 cm (ACKERKNECHT 1943; PROBST et al. 2005; TATARNIUK et al. 2009). Die *Apertura nasomaxillaris* beginnt an der mesialen Kontaktfläche des vierten prämolaren Backenzahns (P4) und endet an der distalen Kontaktfläche des ersten Molaren (M1). Im kontralateralen Seitenvergleich konnten keine Variationen hinsichtlich dieser Lage festgestellt werden (TATARNIUK et al. 2009). Ausgehend von der *Apertura nasomaxillaris* entwickeln sich ein lateraler und ein kaudaler Anteil. Während der laterale Schenkel auf Höhe des fünften Backenzahns (M2) den Zugang zum *Sinus maxillaris rostralis* schafft, führt der kaudale Schenkel auf Höhe des letzten Backenzahns (M3) in den *Sinus maxillaris caudalis* (NICKEL u. WILKENS 1958). Die dorsale Anheftung der kaudal gerichteten Ausbuchtung des *Sinus conchae ventralis* an die Maxilla sorgt für diese Bifurkation der *Apertura nasomaxillaris* und damit zur Entstehung zweier eigenständiger Zugänge in die maxillären Sinus (TATARNIUK et al. 2009).

Der Zugang in den *Sinus maxillaris rostralis* liegt zwischen der Spirallamelle des *Os conchae ventralis* und der Maxilla. Beide Strukturen verwachsen partiell miteinander. An anderer Stelle verbleibt ein Spalt, sodass ein Zugang zum *Sinus maxillaris rostralis* möglich ist (ZIETZSCHMANN 1943; NICKEL u. WILKENS 1958; PERKINS 2002). Der Anschluss des *Sinus maxillaris rostralis* an den Kanal liegt medial auf Höhe des *Ductus nasolacrimalis* (ZIETZSCHMANN 1943; PERKINS 2002; TATARNIUK et al. 2009). NICKEL und WILKENS (1958) sowie ZIETZSCHMANN (1943) geben als Längenangabe für den Zugang 1,5 – 2,5 cm an. PER-

KINS (2002) nennt als maximale Weite der *Apertura nasomaxillaris* im Bereich des Zugangs in den *Sinus maxillaris rostralis* Werte von 0,5 – 2,2 cm (Median 1,2 cm). NICKEL und WILKENS (1958), PERKINS (2002) sowie TATARNIUK et al. (2009) finden stets einen Zugang zum *Sinus maxillaris rostralis*. Im Gegensatz dazu führt laut ACKERKNECHT (1943) meist ein enger Spalt in den *Sinus maxillaris rostralis* und zwar dann, wenn sich die ventrale Muschelhöhle in den *Sinus maxillaris rostralis* vorwölbt. Ohne eine solche Vorwölbung ist das Muschelbein eventuell mit der Maxilla verschmolzen und der Spalt fehlt (ACKERKNECHT 1943). Die computer-tomographische Studie von PROBST et al. (2005) bezeichnet die *Apertura nasomaxillaris* als Verbindung zwischen dem *Sinus maxillaris caudalis* und dem mittleren Nasengang. Eine Verbindung zum *Sinus maxillaris rostralis* erwähnt diese Studie nicht.

Der Boden des *Sinus conchae dorsalis* begrenzt dorsal und das Dach des *Sinus conchae ventralis* ventral den Zugang in den *Sinus maxillaris caudalis* (NICKEL u. WILKENS 1958; PERKINS 2002; TATARNIUK et al. 2009). Laut NICKEL und WILKENS (1958) erfolgt medial und lateral eine Begrenzung durch kleine Schleimhautfalten. TATARNIUK et al. (2009) beschreiben als laterale Grenze die Maxilla und als mediale Begrenzung die mediale Wand des *Sinus conchae ventralis*. Je nach Ausbildung der ventralen Muschelhöhle lassen sich gewisse Variationen hinsichtlich der Lage des Zugangs innerhalb der Nasennebenhöhlen feststellen. Erfolgt eine weite, kaudale Vorwölbung der Muschelhöhle, trifft die Mündung auf den rostralen Rand der *Apertura frontomaxillaris* und verbindet somit den mittleren Nasengang direkt mit dem *Sinus conchofrontalis*. Findet hingegen keine oder nur eine geringe Einwölbung der ventralen Muschelhöhle in den *Sinus maxillaris caudalis* statt, so liegt die Öffnung rostral der *Apertura frontomaxillaris* (ACKERKNECHT 1943; NICKEL u. WILKENS 1958).

2.A.4 Räumliche Beziehung der Nasennebenhöhlen zu Zähnen und Infraorbitalkanal

Die enge räumliche Beziehung zwischen den Nasennebenhöhlen und den Oberkieferbackenzähnen ist klinisch von außerordentlicher Bedeutung, da sich Erkrankungen der Zähne über die knöcherne Alveole und die feine Sinusschleimhaut in den Nasennebenhöhlen ausbreiten können (KENNEDY et al. 2016). Die Literatur beschreibt verschiedenste Positionen der Oberkieferbackenzähne im Verhältnis zu den Nasennebenhöhlen. Viele Autoren verorten die letzten vier Backenzähne unterhalb der maxillären Sinus (TAYLOR 1955; PERKINS 2002; BARAKZAI 2004; BAKER u. EASLEY 2007; ROBINSON u. FURLOW 2007; SALOMON 2008a; BUDRAS u. RÖCK 2009; WISSDORF et al. 2010), wobei P4 und M1 unterhalb des *Sinus maxillaris rostralis* und M2 und M3 unterhalb des *Sinus maxillaris caudalis* liegen (BARAKZAI 2004; BAKER u. EASLEY 2007; ROBINSON u. FURLOW 2007). BAKER und EASLEY (2007) wei-

sen auf zahlreiche Variationen und Normvarianten hin. So kann die vordere Begrenzung des *Sinus maxillaris rostralis* mittig über dem dritten Prämolaren (P3), aber auch mittig über dem M1 liegen. Auch BUDRAS und RÖCK (2009) zeigen auf, dass die Zuordnung der Zahnwurzeln zu den Kieferhöhlen individuell variiert und sowohl die letzten beiden (M2 und M3), als auch die letzten drei Backenzähne (M1 – M3) mit ihren Alveolen in den *Sinus maxillaris caudalis* hineinragen können. Laut HILLMANN (1975) projizieren sich ausschließlich die letzten drei Backenzähne in die maxillären Sinus. Detaillierter beschrieben WISSDORF et al. (2010) und SALOMON (2008a) den Kontakt der Alveolarwände von P4, M1 und M2 mit dem *Sinus maxillaris rostralis* sowie das Angrenzen der Alveolarwände von M2 und M3 an den *Sinus maxillaris caudalis*. Der individuelle Verlauf des *Septum sinuum maxillarium* sorgt dafür, dass die Alveole des M2 sowohl im Bereich des rostralen wie auch des kaudalen maxillären Sinus liegen kann, wobei der Großteil dieses Zahnes im Kontakt zum *Sinus maxillaris caudalis* steht (WISSDORF et al. 2010). Des Weiteren ist zu beachten, dass die Zähne durch einen alterstypischen Drift mit der Zeit nach rostral wandern und sich die Proportionen des Kopfes verändern, sodass der Schädel wie auch die Nasennebenhöhlen mit zunehmendem Alter länger erscheinen (BAKER u. EASLEY 2007). In Übereinstimmung mit BAKER und EASLEY (2007) weisen auch DYCE et al. (1991) auf eine mesiale Wanderung der Backenzähne hin. Beim neugeborenen Fohlen besteht zunächst ein Kontakt des Nasennebenhöhlenbodens zum letzten Prämolaren (P4) und dem ersten, noch nicht vollständig entwickelten Molaren (M1). Altersabhängig existiert im weiteren Verlauf Kontakt zu den letzten vier Zähnen (P4 – M1), wobei sich dieser im hohen Alter auf die letzten drei Backenzähne beschränkt (DYCE et al. 1991).

Es sei an dieser Stelle erwähnt, dass durch die Entwicklung der Backenzähne auch der Boden der Kieferhöhle deutliche Veränderungen erfährt. Bei sehr jungen Pferden erreichen die Backenzähne den Boden der Nasennebenhöhlen nicht. Sie sind durch spongösen Knochen voneinander getrennt, und der Boden erscheint zu diesem Zeitpunkt fast eben (ACKERKNECHT 1943). Der *Canalis infraorbitalis* liegt diesem flach auf und bildet einen rundlichen Wulst (ACKERKNECHT 1943; NICKEL u. WILKENS 1958). In einem Alter von vier bis fünf Monaten beginnen die Alveolen in das Lumen der Kieferhöhlen hineinzuragen. Der *Canalis infraorbitalis* verbindet die zylinderartigen Vorstülpungen an der dorsomedialen Seite miteinander. Beim einjährigen Pferd verschmelzen diese Kuppen zu einem längsverlaufenden Alveolarwulst. Später findet eine Muldenbildung auf den Kuppen statt, die mit der Ausformung der Zahnwurzeln in Zusammenhang steht (ACKERKNECHT 1943). Der *Canalis infraorbitalis* hebt sich in der weiteren Entwicklung von den Alveolen ab, steht mit diesen aber noch durch einen dünnen Knochensteg in Verbindung (ACKERKNECHT 1943; NICKEL u. WILKENS 1958). Bis zu einem Alter von etwa drei Jahren engen die im Bereich der Kieferhö-

len befindlichen Backenzähne das Lumen durch zunehmendes Längenwachstum ein. Später stellt sich durch die Verkürzung der Zähne ein entgegengesetzter Effekt ein (ACKERKNECHT 1943).

2.B Erkrankungen der Nasennebenhöhlen des Pferdes und ihre Diagnostik

2.B.1 Erkrankungen der Nasennebenhöhlen des Pferdes

Neben sekundären, meist dentogen bedingten Sinusitiden finden auch viele andere Erkrankungen ihren direkten Ursprung im Bereich der Nasennebenhöhlen bzw. deren Schleimhaut. Primäre Sinusitiden, Schleimhautzysten und progressive ethmoidale Hämatome gehören ebenso wie neoplastische Entartungen zu den häufiger vorkommenden Krankheitsbildern (DIXON et al. 2011; WAGUESPACK u. TAINTOR 2011).

Eine gesicherte Diagnose und insbesondere die Differenzierung zwischen einer primären und einer sekundären Nasennebenhöhlenerkrankung sind essenziell, um anschließend eine zielgerichtete Therapie durchführen zu können. In vielen Fällen bedarf es dazu einer umfangreichen klinischen und bildgebenden Diagnostik (EASLEY u. FREEMAN 2013, BARAKZAI u. DIXON 2014).

2.B.1.1 Sinusitiden

Der Begriff Sinusitis beschreibt die entzündliche Erkrankung der Nasennebenhöhlenschleimhaut. BOULTON (1985) beziffert die Inzidenz derartiger Erkrankungen des Pferdes auf 1,06% aller Patienten. Sinusitiden treten beim Pferd in der Regel einseitig auf, können aber in seltenen Fällen auch bilateral vorkommen (TREMAINE u. FREEMAN 2006; O'LEARY u. DIXON 2011). Die Mehrzahl der Pferde mit Entzündungen der Nasennebenhöhlen befindet sich bei Vorstellung bereits in einem chronischen Krankheitsstadium, und die Erkrankung ist antibiotisch vorbehandelt (BOULTON 1985; TREMAINE u. DIXON 2001a; DIXON et al. 2011). Es sind weder Alters-, Rasse- noch Geschlechtsprädispositionen für bestimmte Formen der Sinusitis bekannt (TREMAINE u. FREEMAN 2006).

2.B.1.1.1 Ätiopathogenese von Sinusitiden

Ohne erkennbare Prädisposition oder Vorerkrankung können Sinusitiden zum einen primär auftreten, ausgelöst durch Bakterien, Viren oder Pilze. Zum anderen folgen sie sekundär Erkrankungen der Zähne oder nichtentzündlichen Erkrankungen der Nasennebenhöhlen (O'LEARY u. DIXON 2011), wie Mykosen, Sinuszysten, progressiven Siebbeinhämatomen, Neoplasien, Conchennekrosen oder Traumata. Beim Pferd entstehen Entzündungen der Nasennebenhöhlen meist sekundär, wobei ungefähr die Hälfte dieser Erkrankungen auf einen