



Caroline Schöngart (Autor)

Vergleichende computertomographische und röntgenologische Untersuchung der HWS im Bereich von C3/C4 mit und ohne Kontrastmittel bei Warmblutpferden ohne neurologische Symptome

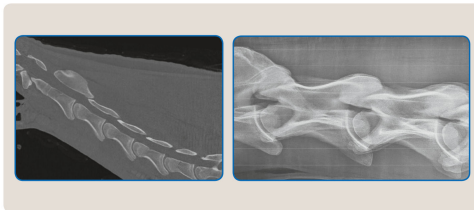
Wissenschaftliche Reihe
der Klinik für Pferde

Herausgegeben von
Karsten Feige, Peter Stadler,
Harald Sieme, Bernhard Ohnesorge



Caroline Schöngart

Vergleichende computertomographische und röntgenologische Untersuchung der HWS im Bereich von C3/C4 mit und ohne Kontrastmittel bei Warmblutpferden ohne neurologische Symptome



STIFTUNG TIERÄRZTLICHE HOCHSCHULE HANNOVER

26

 Cuvillier Verlag Göttingen
Internationaler wissenschaftlicher Fachverlag

<https://cuvillier.de/de/shop/publications/7535>

Copyright:

Cuvillier Verlag, Inhaberin Annette Jentsch-Cuvillier, Nonnenstieg 8, 37075 Göttingen, Germany

Telefon: +49 (0)551 54724-0, E-Mail: info@cuvillier.de, Website: <https://cuvillier.de>



Inhaltsverzeichnis

1	Einleitung.....	1
2	Literaturübersicht.....	3
2.1	Grundlagen der Anatomie des Halses.....	3
2.1.1	Knöchernen Strukturen der Halswirbelsäule	3
2.1.2	Wirbelgelenke.....	6
2.1.3	Bänder der Halswirbelsäule.....	7
2.1.3.1	Kurze Bänder	7
2.1.3.2	Lange Bänder	7
2.1.4	Muskulatur der Halswirbelsäule und Neuroanatomie	8
2.1.4.1	Besondere Bewegungen des Halses	8
2.1.4.2	Lange Halsmuskeln	8
2.1.4.3	Kurze Halsmuskeln	10
2.1.4.4	Abwärtsbieger der Halswirbelsäule	11
2.2	Aufbau des Rückenmarks	11
2.2.1	Hüllen des Rückenmarks.....	12
2.2.2	Äußere Form	12
2.3	Biomechanik der Halswirbelsäule.....	13
2.4	Erkrankungen der Halswirbelsäule.....	15
2.4.1	Zervikale Malformation	15
2.4.2	Spondylolisthesis (Wirbelgleiten).....	19
2.4.3	Synoviale Gelenkskapseln oder - zysten.....	20
2.5	Klinische Halsuntersuchung.....	21
2.6	Neurologische Untersuchung	22
2.7	Röntgenologische Untersuchung der Halswirbelsäule	25
2.7.1	Röntgenologische Aufnahmen.....	25
2.7.2	Interpretation der röntgenologischen Aufnahmen.....	26
2.7.3	Röntgenologische Messungen	28
2.8	Myelographie der Halswirbelsäule.....	31
2.8.1	Grundlagen.....	31
2.8.2	Interpretation der myelographischen Aufnahmen	34
2.8.3	Myelographische Messungen	35
2.9	Computertomographie der Halswirbelsäule	37
2.10	Weiterführende Untersuchungen und Messungen der Halswirbelsäule	39



3	Material und Methode	40
3.1	Probandengut.....	40
3.2	Anfertigung der Röntgenaufnahmen	44
3.2.1	Geräte	45
3.2.2	Kassetten	45
3.2.3	Röntgenologische Messungen	46
3.3	Durchführung der Computertomographie.....	50
3.3.1	Allgemeinanästhesie	50
3.3.2	Geräte	50
3.3.3	Aufnahmen ohne Kontrastmittel	51
3.3.4	Applikation des Kontrastmittels.....	53
3.3.5	Aufnahmen mit Kontrastmittel.....	57
3.3.6	Computertomographische Messungen.....	57
3.3.6.1	Native computertomographische Bilder im Sagittalschnitt	57
3.3.6.2	Computertomographische Bilder mit Kontrastmittel	59
3.3.6.2.1	Im Sagittalschnitt	59
3.3.6.2.2	Im Transversalschnitt	61
3.4	Durchführung der Myelographie	63
3.4.1	Geräte	66
3.4.2	Röntgenkassetten.....	66
3.4.3	Myelographische Messungen	66
3.5	Euthanasie	68
3.6	Sektion	68
3.6.1	Präparation der Halswirbelsäule.....	69
3.6.2	Messungen	69
3.6.3	Histopathologie des Rückenmarks	70
3.7	Statistische Auswertung	71
4	Ergebnisse	72
4.1	Anamnese, allgemeine und spezielle klinische Untersuchungen	72
4.1.1	Anamnese	72
4.1.2	Allgemeinuntersuchung	72
4.1.3	Spezielle klinische Halsuntersuchung	72
4.1.3.1	Umfang und Länge des Halses.....	74
4.1.4	Spezielle neurologische Untersuchung.....	74



4.2	Ergebnisse der Messungen der Anteile der Wirbelkörper	74
4.2.1	Messungen der sagittalen Relationen mit gerader Kopf-Hals-Haltung	74
4.2.2	Messungen der sagittalen Relationen mit gebeugter Kopf-Hals-Haltung ..	77
4.2.3	Ergebnisse zu den Flexionswinkeln.....	77
4.3	Ergebnisse der computertomographischen Untersuchung.....	79
4.3.1	Messungen des Liquordrucks.....	79
4.3.2	Ergebnisse der Messungen im Transversalschnitt	80
4.3.2.1	Messungen des Halsmarks.....	80
4.3.2.2	Messungen des knöchernen Wirbelkanals.....	81
4.3.2.3	Messungen des Halsmarks inklusive der Kontrastmittelsäulen.....	82
4.3.2.4	Ergebnisse zu den Messungen der CCAR.....	83
4.3.2.5	Ergebnisse zu den Messungen der CE-CCAR	84
4.3.2.6	Ergebnisse zu den Messungen der CE-CAR	85
4.4	Ergebnisse der Messungen im Sagittalschnitt mit Kontrastmittel	86
4.4.1	Intra- und intervertebraler sagittaler duraler Durchmesser	86
4.4.2	Höhen der dorsalen und ventralen Kontrastmittelsäulen	88
4.5	Ergebnisse der patho-anatomischen und histologischen Untersuchung	92
4.6	Intra-Klassen-Korrelation (ICC)	94
4.6.1	Variation zwischen den verschiedenen Messungen eines Untersuchers ..	94
4.6.2	Variation zwischen den verschiedenen Untersuchern	94
5	Diskussion	95
6	Zusammenfassung	108
7	Summary	111
8	Literaturverzeichnis	113
9	Anhang	131