



Theresa Gather (Autor)

# Übertragungswege und Infektionsverlauf des nicht-primaten Hepacivirus, des equinen Pegivirus 1 und des Theiler's Disease Associated Virus beim Pferd

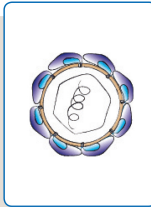
Wissenschaftliche Reihe  
der Klinik für Pferde

Herausgegeben von  
Karsten Feige, Peter Stadler,  
Harald Sieme, Bernhard Ohnesorge



Theresa Gather

Übertragungswege und Infektionsverlauf des nicht-primaten Hepacivirus, des equinen Pegivirus 1 und des Theiler's Disease Associated Virus beim Pferd



STIFTUNG TIERÄRZTLICHE HOCHSCHULE HANNOVER

23

 Cuvillier Verlag Göttingen  
Internationaler wissenschaftlicher Fachverlag

<https://cuvillier.de/de/shop/publications/7402>

Copyright:

Cuvillier Verlag, Inhaberin Annette Jentzsch-Cuvillier, Nonnenstieg 8, 37075 Göttingen, Germany

Telefon: +49 (0)551 54724-0, E-Mail: [info@cuvillier.de](mailto:info@cuvillier.de), Website: <https://cuvillier.de>



# 1 Einleitung

Vor wenigen Jahren wurden neue, pferdespezifische Hepaciviren und Pegiviren in der Familie der *Flaviviridae* beschrieben: das nicht-primate Hepacivirus (NPHV) sowie das equine Pegivirus 1 (EPgV 1) und das *Theiler's disease associated virus* (TDAV) (Kapoor et al. 2011; Chandriani et al. 2013; Kapoor et al. 2013a). NPHV repräsentiert den phylogenetisch engsten Verwandten zum Hepatitis-C-Virus (HCV) (Burbelo et al. 2012; Pfaender et al. 2014). HCV-Infektionen nehmen beim Menschen häufig einen chronischen Verlauf, der zu Leberzirrhose und hepatozellulären Karzinomen führen kann (Hoofnagle 1997). Die klinische Bedeutung und Pathogenese von NPHV-Infektionen beim Pferd ist noch weitestgehend unklar. Jüngste Studien deuten auf einen primär subklinischen Infektionsverlauf hin (Pfaender et al. 2015; Ramsay et al. 2015). Es wurde bereits ein Lebertropismus für NPHV beschrieben und bei einigen infizierten Pferden konnte ein milder Anstieg der Leberenzyme zum Zeitpunkt der Viruseliminierung beobachtet werden (Pfaender et al. 2015). Epidemiologische Untersuchungen bestätigen eine weite Verbreitung von NPHV-Infektionen bei Pferden, die auf effiziente Übertragungswege hindeuten (Scheel et al. 2015b).

In der vorliegenden Arbeit werden verschiedene Übertragungswege untersucht mit dem Schwerpunkt auf der vertikalen Transmission von der Mutterstute auf das Fohlen. In einem Zeitraum von einem halben Jahr, beginnend kurz vor der Geburt, werden 20 Vollblutstuten und ihre Fohlen regelmäßig untersucht und beprobt. Serumproben des Geburts-Zeitpunktes und nach drei und sechs Monaten werden jeweils auf das Vorhandensein von viraler NPHV-, EPgV 1- und TDAV-RNA sowie von anti-NPHV-NS3-Antikörpern überprüft. Eine natürliche Infektion von juvenilen Pferden wurde bisher nicht beschrieben. Unterschiede im Infektionsverlauf von Fohlen im Vergleich zu adulten Pferden sind jedoch von besonderem Interesse, da sich das Immunsystem des Fohlens bzw. des Jungpferdes von dem adulten Pferde unterscheidet. Aus diesem Grund wird in einer Folgestudie der Verlauf akuter Feldinfektionen von vier Fohlen im Alter von sechs Monaten bis zum Alter von ca. einem Jahr verfolgt. Die klinische Bedeutung der Infektionen wird stets anhand der Allgemeinuntersuchungen und der Bestimmung leberspezifischer Parameter im Blut untersucht.



### 1.1 Lebererkrankungen beim Pferd

Lebererkrankungen kommen beim Pferd häufig vor, zeigen aber aufgrund der hohen Kompensationsfähigkeit der Leber oft einen subklinischen Verlauf (Gehlen 2010; Divers 2015). Durham et al. (2003) beschrieben, dass lediglich 50 % der Pferde, bei denen mittels Biopsie eine Lebererkrankung diagnostiziert wurde, klinische Symptome zeigten. Betroffene Pferde werden entsprechend häufig erst zu einem fortgeschrittenen Zeitpunkt der Erkrankung vorgestellt, wenn bereits über 70 % des Gewebes geschädigt ist (West 1996). Anzeichen einer Leberinsuffizienz werden deutlich, wenn über 80 % des Lebergewebes nicht mehr funktionsfähig ist (Barton 2004). Neben der Aufnahme hepatotoxischer Substanzen (Bergero u. Nery 2008) können Lebererkrankungen beim Pferd unter anderem infektiös bedingt sein (Divers 2015). Viral bedingte Lebererkrankungen werden beim Pferd allerdings selten diagnostiziert (Gehlen 2010). Bei Fohlen, die *in utero* mit dem equinen Herpesvirus 1 (EHV 1) infiziert werden, können nekrotische Leberveränderungen auftreten (Knottenbelt 2014). Des Weiteren wird sowohl bei der equinen infektiösen Anämie (EIA) als auch der equinen viralen Arteritis (EVA) ein Virusnachweis in der Leber beschrieben, obwohl die Hauptsymptome der Erkrankungen auf die Beeinträchtigung anderer Organsysteme zurückzuführen sind (Barton 2004). Auch für die *Theiler's Disease* (akute Serumhepatitis) des adulten Pferdes wird ein infektiöser Hintergrund diskutiert. Die Symptome der Leberschädigung treten bei der Serumhepatitis meist 4–10 Wochen nach Verabreichung eines Blutproduktes (z.B. Antiseren oder Vakzine) auf (Barton 2004). Es wurden jedoch auch Fälle von *Theiler's Disease* bei Pferden beschrieben, die zuvor Kontakt zu erkrankten Tieren hatten, hingegen keine Vorgeschichte einer intravenösen Injektion aufwiesen (Divers 2015). Generell bleibt die Ätiologie einer Lebererkrankung beim Pferd trotz umfassender Diagnostik häufig unklar. Aus diesem Grund ist die Beschreibung neuer, leber-spezifischer Viren beim Pferd von klinischem Interesse.



## 1.2 Das Hepatitis-C-Virus des Menschen

Das Hepatitis-C-Virus (HCV) wurde erstmalig 1989 als Verursacher der nicht-A-, nicht-B-Hepatitis beschrieben (Choo et al. 1989). Heute sind ca. 2,2 % der Weltbevölkerung mit dem Hepatitis-C-Virus infiziert (Global Burden Of Hepatitis C Working Group 2004), wobei es je nach Region und Bevölkerungsgruppe große Prävalenzunterschiede gibt (Averhoff et al. 2012). Die akute HCV-Infektion verläuft häufig subklinisch, vergleichbar mit einer NPHV-Infektion beim Pferd. Nur in ca. 15 % der Fälle kommt es zu der Ausprägung einer akuten Hepatitis mit klinischen Symptomen (Ozaras u. Tahan 2009). Deutlich häufiger tritt eine chronische Infektion auf. Diese wird diagnostiziert, wenn über sechs Monate virale RNA im Blut nachweisbar ist (Webster et al. 2015). Die klinischen Symptome chronischer HCV-Infektionen sind zunächst oft unspezifisch, mild und intermittierend. Neben Müdigkeit können bei fortgeschrittener Leberschädigung auch Übelkeit, Anorexie, Schmerzen im oberen Abdominalbereich, sowie dunkler Urin und Juckreiz auftreten (Hoofnagle 1997). Als Spätfolgen können Leberfibrosen, Zirrhosen und hepatozelluläre Karzinome entstehen (Hoofnagle 2002). Die Übertragung von HCV erfolgt primär über parenteralen Kontakt zu kontaminiertem Blut. Neben dem direkten Blut-Blut-Kontakt gibt es weitere potentielle Übertragungswege. So ist die vertikale Transmission die Haupt-Infektionsursache bei Kindern und findet bei ca. 5,8 % der mit HCV-infizierten Mütter statt (Benova et al. 2014). Der Mechanismus und der genaue Zeitpunkt der Mutter-Kind-Übertragung sind unklar; es wurden sowohl Infektionen *in utero* als auch *intra* und *post partum* beschrieben (Mast et al. 2005; Tovo et al. 2016). Eine HIV-Koinfektion der Mutter erhöht das Übertragungsrisiko auf 10,8 % (Benova et al. 2015). Es wird kontrovers diskutiert, ob eine hohe Viruslast der Mutter bei der Geburt, invasive Methoden fetalen Monitorings sowie ein verzögerter Fruchtblasensprung Risikofaktoren darstellen (Yeung et al. 2001; Mast et al. 2005). Das Stillen mit Muttermilch stellt keine Infektionsquelle dar, solange die Brustwarzen der Mutter unverletzt sind (European Paediatric Hepatitis C Virus Network 2001; Tovo et al. 2016).

Im Gegensatz zu der parenteralen und vertikalen Infektion scheint die transsexuelle Übertragung ineffektiv zu sein, wurde allerdings bei ungeschütztem Geschlechtsverkehr zwischen Männern beschrieben, die mit dem humanen



Immundefizienz-Virus (HIV) koinfiziert waren (Schmidt et al. 2014). Des Weiteren wurde HCV zwar in verschiedenen Körperflüssigkeiten (Speichel, Nasensekret etc.) nachgewiesen, dessen Infektiosität bleibt allerdings unklar (Ray et al. 2013).

### 1.3 Neu beschriebene Flaviviren

Die Familie der *Flaviviridae* umfasst die vier Gattungen Flavivirus, Pestivirus, Pegivirus und Hepacivirus. Bis zur Beschreibung von NPHV im Jahr 2011 galt das GB-Virus-B (GBV-B) neben dem HCV als einziger Vertreter der Hepaciviren. Es wurde 1995 zusammen mit dem GB-Virus-A (GBV-A) aus dem Blut von Tamarinen isoliert, die experimentell mit dem Blut eines an idiopathischer Hepatitis erkrankten Menschen infiziert wurden. Seither konnte jedoch keines der Viren erneut beim Menschen nachgewiesen werden (Deinhardt et al. 1967; Simons et al. 1995).

Die Zellkultur-basierte Forschung ermöglichte in den letzten Jahren große Fortschritte in der HCV-Therapie (Pawlotsky 2014; Tamori et al. 2016). Dennoch wird die Entwicklung eines prophylaktischen Impfstoffes durch das Fehlen eines immunkompetenten Kleintiermodelles verhindert (Bukh 2012). In der HCV-Forschung gibt es außer Schimpansen zurzeit kein immunkompetentes Tiermodell (Billerbeck et al. 2013). Da Schimpansen nicht mehr zu Forschungszwecken eingesetzt werden dürfen, werden partiell-immunkompetente Mäuse genutzt. Diese haben eine chimäre Leber mit humanen Hepatozyten und können so mit HCV infiziert werden (Bukh 2012). Aufgrund ihrer Immunsuppression sind die genmanipulierten Mäuse jedoch ungeeignet zur Erforschung eines HCV-Impfstoffes.

Auf der Suche nach geeigneten Modellen wurden nach der erstmaligen Beschreibung von NPHV unbekannte Flaviviren bei verschiedenen Säugetierarten gesucht. So wurden neue Hepaci- und Pegiviren außer bei Pferden (Burbelo et al. 2012; Chandriani et al. 2013; Kapoor et al. 2013a) auch bei Hunden (Kapoor et al. 2011; El-Attar et al. 2015), Fledermäusen (Quan et al. 2013), Nagetieren (Drexler et al. 2013; Kapoor et al. 2013b; Firth et al. 2014), Neuweltaffen (Lauck et al. 2013) und Rindern (Baechlein et al. 2015; Corman et al. 2015) gefunden.



Bis heute stellt NPHV jedoch das phylogenetisch ähnlichste Homolog zu HCV dar (Pfaender et al. 2014; Scheel et al. 2015b), dessen Infektionskinetik beim Pferd der von HCV beim Menschen ähnelt (Ramsay et al. 2015) und so ein potenzielles Tiermodell für die humanmedizinische Forschung darstellt.

### 1.3.1 Das nicht-primate Hepacivirus (NPHV)

Der Nachweis von NPHV im Jahr 2011 wurde durch technische Weiterentwicklungen von Sequenzierungsmethoden ermöglicht (Kapoor et al. 2011). Aufgrund des initialen Nachweises im Respirationstrakt und in der Leber von Hunden wurde das neu gefundene Virus zunächst als canines Hepacivirus (CHV) bezeichnet (Kapoor et al. 2011). In Folgestudien wurden mittels serologischer Untersuchungen spezifische Antikörper und mittels PCR virale RNA bei zahlreichen Pferden nachgewiesen. Somit konnte das Pferd als natürlicher Wirt des neuen Virus identifiziert werden und das canine (CHV) wurde in das nicht-primate (NPHV) Hepacivirus (Burbelo et al. 2012; Lyons et al. 2012) bzw. in das equine Hepacivirus (EHCV) (Ramsay et al. 2015) umbenannt.

NPHV ist ein behülltes Virus mit positiver Einzelstrang-RNA, das der Gattung *Hepacivirus* in der Familie *Flaviviridae* zugeordnet wurde (Kapoor et al. 2011). Das Genom beinhaltet ca. 9,2 Kilobasen (Ramsay et al. 2015) und besteht aus einem offenen Leseraster (ORF) sowie zwei untranslationierten Abschnitten, jeweils am 5'-Ende und am 3'-Ende (*untranslated region* = 5'UTR und 3'UTR). Das ORF kodiert für ein Polyprotein aus 2942 Aminosäuren (Kapoor et al. 2011) das nach der Translation enzymatisch in verschiedene Struktur- und Nichtstruktur-Proteine gespalten wird (Pfaender et al. 2015).